



Dr. med. dent.
Emil E. Krumholz
Praxis Dr. Emil E.
Krumholz
Frankfurt am
Main.


Neben kariösen und parodontalen Läsionen gewinnen zunehmend zivilisatorisch bedingte Erkrankungen des Kauorgans durch eine schnelllebigere und leistungsabverlangende „Stressgesellschaft“ an Bedeutung. Letztere haben eine nicht zu unterschätzende psychogene Wirkung mit teils fatalen Folgen für betroffene Patienten. Diese sind z.B. durch craniomandibuläre Dysfunktionen, Bruxismus und andere Parafunktionen manifestierte Schäden an der Zahnhartsubstanz oder am Zahnersatz. So ist es nicht verwunderlich, dass sich immer mehr und zunehmend auch jüngere Patienten mit massiven Beeinträchtigungen der Kaufunktion z.B. durch Attrition, Höckerverluste und keilförmige Defekte in unserer Sprechstunde vorstellen. Die von dieser Patientengruppe beschriebenen Beschwerden sind in der Regel primär thermische und druckdolente Hypersensibilitäten, aber auch massive orofaziale Schmerzen, die nicht selten mit dem Verlust der vertikalen Dimension der Bisslage einhergehen. Neben diesen somatischen Beschwerden leiden aber auch viele Betroffene unter den tiefgreifenden ästhetischen Defiziten, die häufig parallel in Erscheinung treten.

Ästhetisch-funktionelle Wiederherstellung einer verschleißbedingten Bisslagenveränderung

Die ästhetisch-funktionelle Rehabilitation solcher Fälle stellt uns Zahnärztinnen und Zahnärzte vor komplexe Aufgaben, die ein fundamentales Grundverständnis, eine vorausschauende Strategie und kalkulierbare

Infos zum Autor



 Dr. Krumholz
auf Instagram:
dr.krumholz

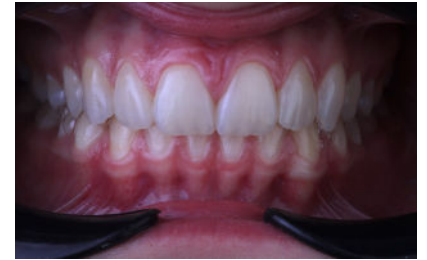INHALT

03 Editorial

Dr. med. dent. Emil E. Krumholz

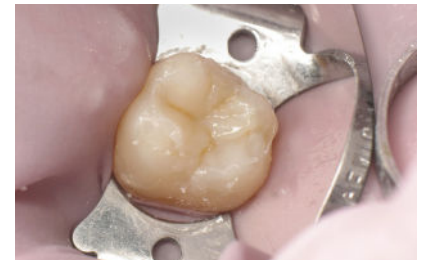06 Wiederherstellung von Funktion und Ästhetik im natürlichen Gebiss

Dr. medic. stom. Alina Lazar, Mario Pace



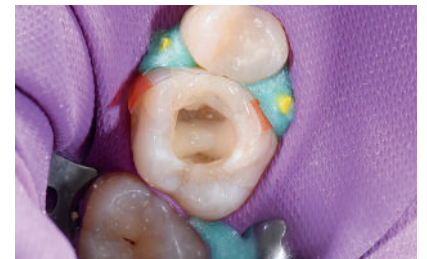10 Klasse I-Restaurations mit thermoviskosem Composite

Dr. Yassine Harichane, DDS, MSc, PhD



16 Post-Endo: Kompositversorgung mit Zweischichttechnik-Verfahren

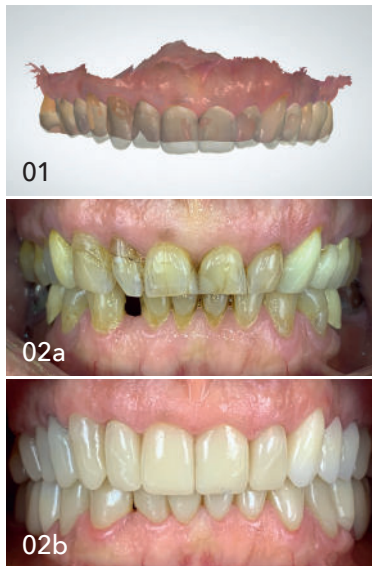Dr. Katja Winner-Sowa



20 Urlaubsrefugium mit Traumaussicht

22 News





Durchführbarkeit voraussetzen. Hilfreich dabei ist die Nutzung der digitalen Zahnmedizin, im speziellen der intraoralen Scanner und der CAD/CAM-Technologie. Diese ermöglichen eine Standardisierung der Arbeitsprozesse durch ein digitales Protokoll, ausgehend von der Planung über die Produktion bis hin zum Monitoring und somit auch ein prospektives und reproduzierbares Vorgehen, das einerseits die Therapiesicherheit steigert und sich andererseits deutlich effizienter und somit auch wirtschaftlicher darstellt.

In dem als Beispiel vorgestellten Patientenfall handelt es sich um eine 62-jährige Patientin, die aufgrund einer mittelgradigen obstruktiven Schlafapnoe von einem kooperierenden Schlaflabor in unsere Praxis überwiesen worden ist. Der zunächst geäußerte Wunsch war die Anfertigung einer Unterkieferprotrusionsschiene (UPS) zur Behandlung der nächtlichen Atemaussetzer. In der zahnärztlichen Anamnese ergaben sich jedoch weitere relevante Informationen. So berichtete sie über Jahre anhaltende Verspannungen und Schmerzen im Kopf-, Kiefer- und Nackenbereich sowie eine starke Temperaturempfindlichkeit an allen Zähnen. Zudem sei ihr aufgefallen, dass ihre Frontzähne im Vergleich zu früheren Jahren deutlich kürzer geworden seien und ihre Lippen schmaler. Die klinische Untersuchung ergab eine ausgeprägte attritive Destruktion der inzisal-okklusalen Zahnmorphologie mit insuffizientem Zahnersatz, wobei relevante Ursachen hierfür durch die Verwendung spezieller funktionsanalytischer Untersuchungsbögen (u.a. DC/TMD) zutage kamen. Nach initialer manueller und Schienentherapie erfolgte die Planung mit einem virtuellen Visualisierungsbeispiel am PC. Dabei wurde, unter Wahrung funktioneller Aspekte, die Neujustierung der vertikalen Dimension sowie Rekonstruktion der Zahnfront mit den ästhetischen Erwartungen der Patientin abgestimmt. Ziel war es, eine beschwerdefreie langlebige Versorgung zu gewähren, die ein dauerhaftes Tragen einer UPS ermöglicht. Nach Erstellung eines digitalen Full-mouth-Wax-up (Abb. 1) und Einsetzen des Mock-ups wurde ein gefrästes PMMA-basiertes LZP zur Erprobung einzementiert. Nach einem ca. sechsmonatigen „Probelauf“ wurde die endgültige gefräste Versorgung aus individualisiertem monolithischem Zirkondioxid eingesetzt (Abb. 2a und b). Anschließend konnte die initial geplante UPS-Therapie erfolgreich stattfinden.

An Hand der beschriebenen Kasuistik zeigt sich auch wie eng zahnärztliche Befunde mit schlafbezogenen Atmungsstörungen assoziiert sein können. Einerseits weisen Bruxismus und morgendliche Kiefer- und Kopfschmerzen eventuell auf eine unentdeckte Schlafapnoe hin. Andererseits kann auch der geschulte Schlafmediziner* seine Patienten zwecks Screening zu schlafmedizinisch fortgebildeten zahnärztlichen Kollegen* überweisen. Unter diesen Gesichtspunkten sollte eine interdisziplinäre Zusammenarbeit, im Hinblick auf eine gemeinsame Risikobewertung und Anwendung einer individuell auf den Patienten abgestimmten Präzisionsmedizin, soweit wie möglich intensiviert werden.

Dr. med. dent. Emil E. Krumholz
Praxis Dr. Emil E. Krumholz
Frankfurt am Main

▼ INHALT

24 Vom Arbeitsamt zur Gewinnerpraxis des ZWP Designpreises 2020

Antje Isbaner



28 Dental Arctic Rallye 8000 geht erneut an den Start

Horst Weber

32 Dentalfotografie: Umdenken und neue Chancen nutzen

Dr. Michael Visse



36 IDS 2021: Rückeroberung der beruflichen Normalität

38 Fortbildung mit Spaßfaktor

42 Events + Impressum