

CAD/CAM-gestütztes Verfahren zur Rekonstruktion der okklusalen Vertikaldimension

Ein Beitrag von Dr. med. dent. Emil E. Krumholz

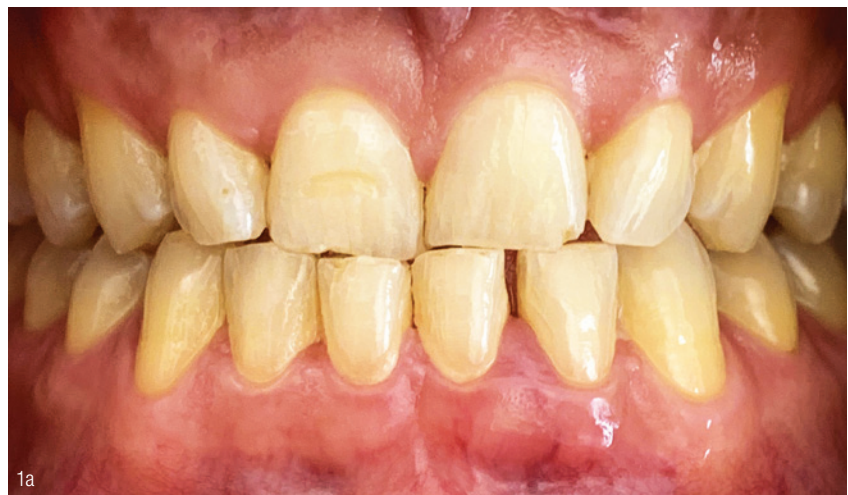DIGITALE ZAHNTECHNIK /// Das digitale Zeitalter hat bereits die dentale Welt erfasst und grundlegend verändert. Neue und erheblich verbesserte Verfahren haben dazu beigetragen, dass die CAD/CAM-Technologie von einer stark steigenden Anzahl von Zahnärzten und Zahntechnikern im täglichen Praxisablauf eingesetzt wird. Kein Wunder, denn die Vorteile liegen auf der Hand. Die Standardisierung der Arbeitsprozesse durch ein digitales Protokoll, ausgehend von der Planung über die Produktion bis hin zum Monitoring, ermöglicht ein prospektives und reproduzierbares Vorgehen, das einerseits die Therapiesicherheit steigert und andererseits sich deutlich effizienter und somit auch wirtschaftlicher darstellt.



Hintergrund

Ein 40-jähriger Patient stellte sich bei uns in der Praxis vor. Er gab an, dass seine Frontzähne im Vergleich zu früheren Jahren deutlich kürzer geworden seien. Das zunehmende Verschwinden seines Lächelns durch den Verlust der Zahnlänge und höhere Temperatursensibilität habe ihn dazu bewogen, nun der Sache auf den Grund zu gehen.

Nach eingehender Untersuchung wurde festgestellt, dass der Patient einen Kopfbiss aufweist, bei dem die Okklusion lediglich auf Kontakte inzisal zwischen den Zähnen 11/21 und 32 bis 42 beschränkt war. Das gesamte Restgebiss befand sich praktisch in einem nonokklusalen Schwebezustand. Im Vergleich zu den Molaren und Prämolaren wiesen die Frontzähne im Ober- und Unterkiefer ausgeprägte Schlifffacetten auf. Durch die abgesenkte Bisshöhe kam es auch noch zu einer deutlichen Verkürzung des Abstandes zwischen Nasolabialfalte und Kinnschmelzspitze, was die ästhetische Gesamterscheinung zusätzlich verschlechterte (Abb. 1a–e).



Wir haben den Patienten auch nach fonetischen und mastikatorischen Defiziten befragt. Er gab lediglich an, nur besonders dünne oder dünn geschnittene Lebensmittel wie Salatblätter mit der Front zerkleinern zu müssen, sonst komme er gut zurecht. In weiterführenden Untersuchungen haben wir versucht, festzustellen, ob die Unterkieferposition sich in der dynamischen Bewegung verändert und es somit zu weiteren okklusalen Kontakten kommt, was jedoch nicht der Fall war. Der Wunsch des Patienten nach

einer ästhetisch-funktionalen Rehabilitation der Zahnfront musste deshalb in einem Gesamtkontext einer neu zu definierenden vertikalen Dimension der Okklusion erfolgen. Hierfür wurden dem Patienten mehrere Verfahren bzw. Verfahrenskombinationen vorgeschlagen. Eine kieferorthopädische Behandlung mit Extrusionstechnik oder eine bimaxilläre Umstellungsosteotomie mit anschließender ästhetischer Versorgung der Zahnfront wurden diskutiert. Alternativ wurde der Patient durch ein

Visualisierungsbeispiel über die digitalen Möglichkeiten einer ästhetisch-funktionalen Rehabilitation des gesamten Gebisses mit Table Tops und Veneers aufgeklärt.

Nach konsiliarischer Beratung mit einem Kieferorthopäden und einem Mund-, Kiefer- und Gesichtschirurgen entschied sich der Patient gegen diese Behandlungsoptionen, weil sein Parodontium bereits vorbeschädigt und zudem eine nicht unerhebliche Rezidivrate zu erwarten war. Ferner war ihm die Behandlungsdauer zu lang und die Versorgung mit einer sichtbar festsitzenden intraoralen Apparatur mit seinem Job nicht zu vereinbaren. Nach Abwägung aller Chancen und Risiken überzeugten ihn letztendlich die Argumente des digitalen Verfahrens. Eine gut vorhersehbare, sichere und relativ schnelle Behandlung unter klar verständlicher Erklärung des Behandlungsplans gab hierzu den Ausschlag.

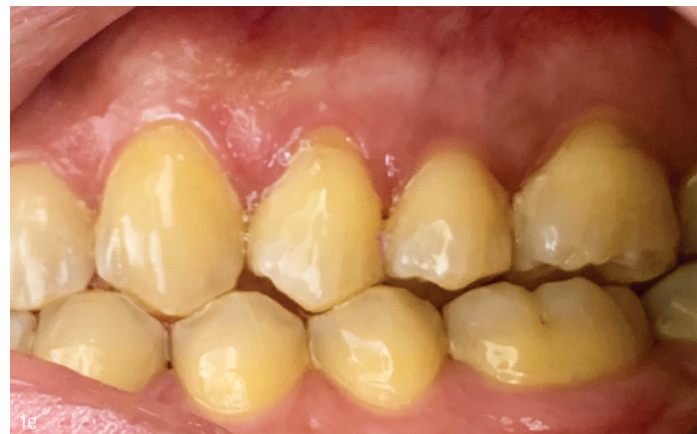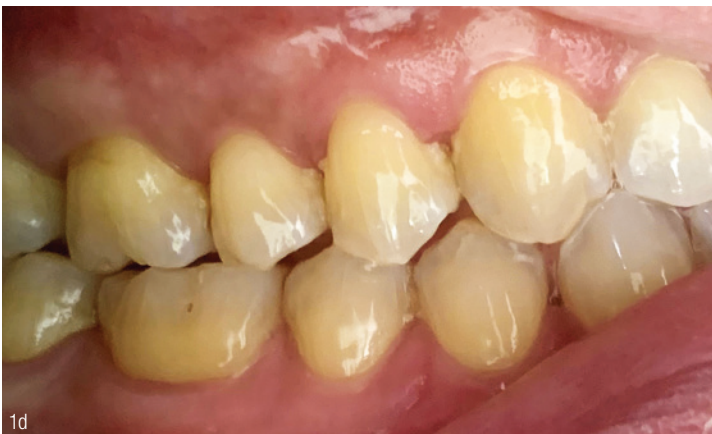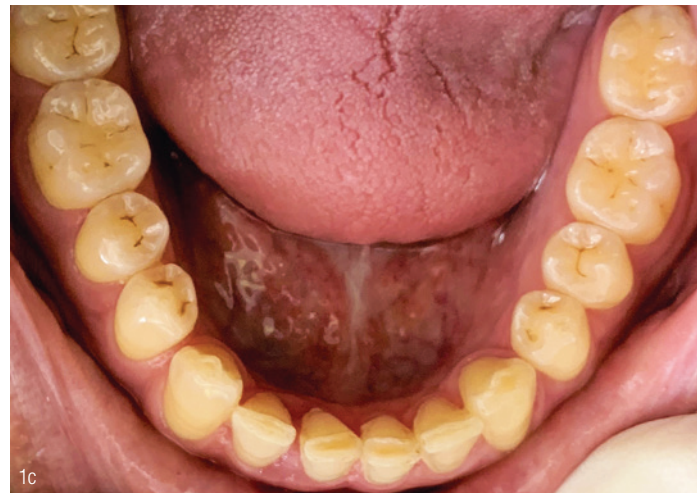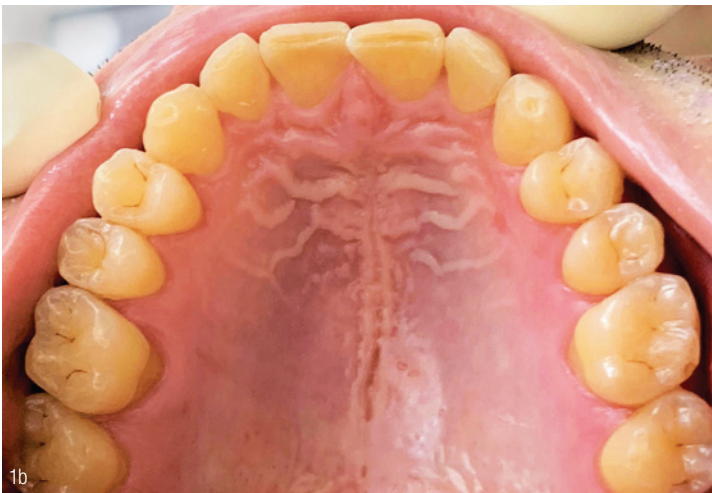Ziel

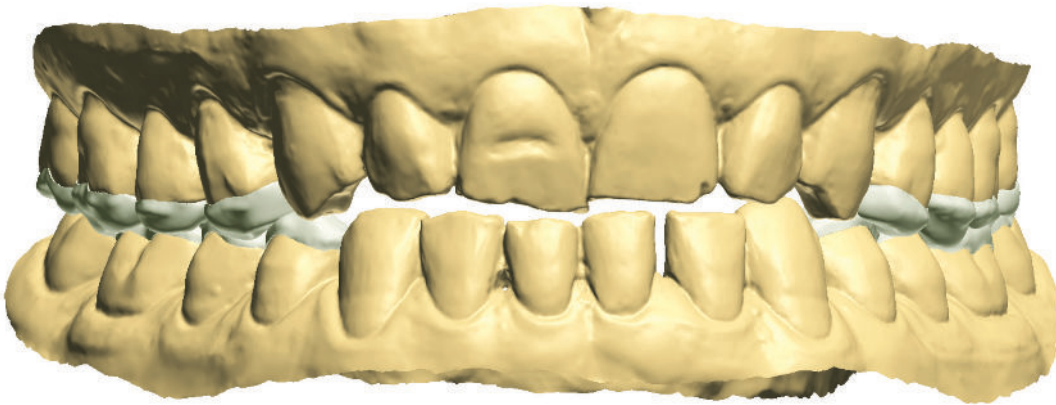Die Wiederherstellung der Okklusion im Seitenzahnbereich sowie ästhetische Rehabilitation der Zahnfront unter Wahrung der Eckzahnführung standen im Vordergrund. Die Neujustierung der vertikalen Dimension sollte möglichst minimalinvasiv durch rein additive Maßnahmen erfolgen, da keinerlei Vorschäden oder Restaurationen vorhanden waren. Schlussendlich war der Auftrag, eine konstante und langlebige Versorgung zu gewähren.

Material und Methode

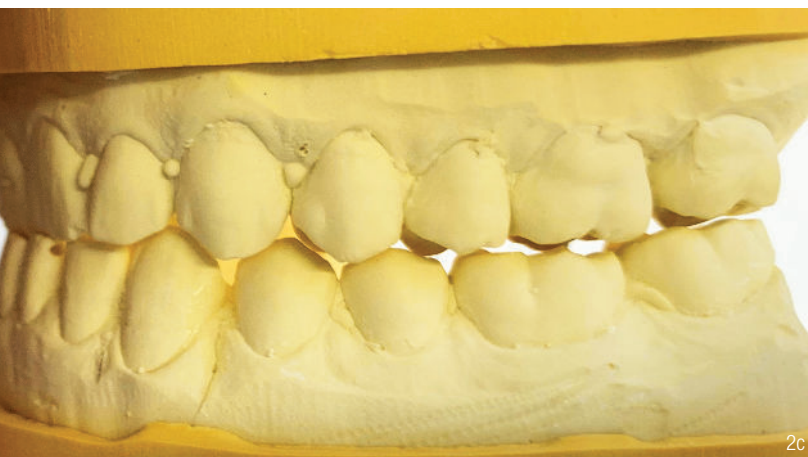Zunächst wurden alle diagnostischen Daten zusammengetragen. Dazu gehörten die klinischen und radiologischen Ausgangsbefunde sowie Modelle. Zudem wurden noch extra- und intraorale Fotos angefertigt. In weiteren Videoaufnahmen wurde der Patient aufgefordert, unterschiedlich breit zu lächeln und von eins bis zehn zu zählen. Hierzu wurde das iPhone XS (Apple, USA) unter Zuhilfenahme von „SMILE LITE Mobil Dental Photography“ (Smile Line, Schweiz) verwendet. Diese Unterlagen wurden mit dem im Haus ansässigen Zahntechnikermeister auch in Gegenwart des Patienten besprochen. Ausgehend davon wurde folgende Therapie geplant:

- Digitaler Scan des Ober- und Unterkiefers
- Digitaler Full-Mouth-Wax-up und Herstellung eines in 3D gedruckten Modells
- Herstellung eines Silikonschlüssels zur Übertragung des 3D-Modells in ein Mock-up
- Digitaler Scan des Mock-ups und anschließende Präparation der Zähne
- Versorgung der präparierten Zähne mit gefrästen Langzeitprovisorien (LZP) basierend auf dem Mock-up
- Scan des LZP und Ersatz durch die endgültige Versorgung





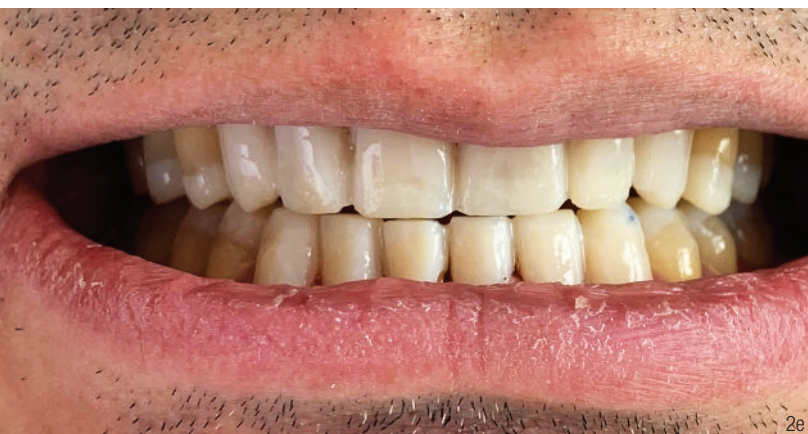2a



2c



2d



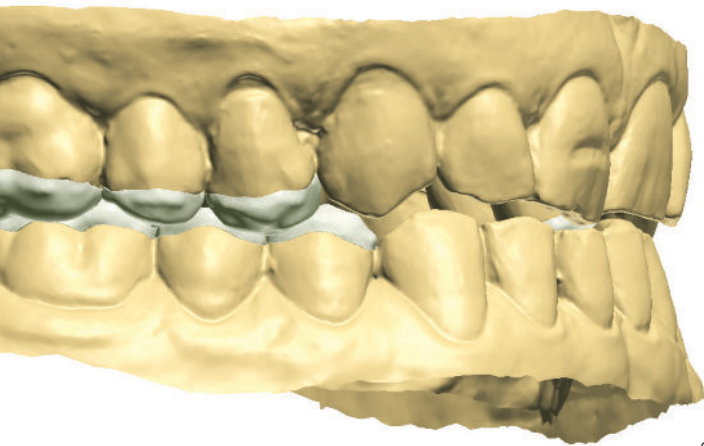
2e

Als erstes wurden digitale intraorale Scans und eine Kieferrelationsbestimmung gemäß dem vom Hersteller empfohlenen Scanprotokoll durchgeführt (TRIOS 3 wireless Pod-Pen, 3Shape, USA). Die vom Scanner als STL-Datei codierten Informationen wurden in eine DCM-Datei konvertiert, wobei die anschließende Analyse die bereits im Vorfeld gewonnenen Erkenntnisse bestätigte. Drauffolgend wurde die DCM-Datei in unsere CAD-Laborsoftware (Dental System Complete Restorative, 3Shape, USA) importiert, um dort ein diagnostisches virtuelles Wax-up auf den nicht präparierten Zähnen zu designen. Dabei mussten wir feststellen, dass eine nicht unerhebliche Bisserrhöhung notwendig war (ca. 2 mm im posterioren Bereich), um einerseits die Zahnfront zu entlasten und andererseits eine ästhetisch befriedigende Zahnform zu erzielen. Mithilfe dieser Software konnten wir auch das digitale diagnostische Wax-up mit realen Bilder des Patienten überlagern und somit eine völlig neue Kommunikationsbasis schaffen, die den Patienten in relevante Entscheidungsprozesse miteinbinden konnte, die für das Endergebnis und seine Zufriedenheit entscheidend werden sollten (Abb. 2a–c).

Das von uns gemeinsam mit dem Patienten abgesegnete virtuelle Wax-up beider Kiefer wurde dann von unserer Laborsoftware als STL-Datei an einen DLP-3D-Drucker (Form3 Printer, Formlabs, USA) übertragen. Die dabei gedruckten Wax-up-Modelle dienen als Grundlage zur Herstellung des ersten Mock-ups am Patienten.

Doch bevor wir diesen nächsten Schritt unternommen haben, entschieden wir uns im Vorfeld, den Patienten initial mit einer einfachen tiefgezogenen Schiene zu versorgen. Diese sollte zur Tonusminderung und Relaxation der Kaumusculatur beitragen, bevor das Mock-up eingesetzt wird.

Die Verwendung eines Mock-ups ist bei solch komplexen Sachlagen unentbehrlich. Es handelt sich um einen nicht-invasiven provisorischen Restaurationsentwurf, der eine Vielzahl klinischer Vorteile hat. Sei es die Wiederherstellung der physiologischen Okklusion, die Veränderung der Frontzahnbeziehung, die Sichtbarkeit der Zähne im Lippen- und Korridorbereich u. v. m. Nach einer gewissen



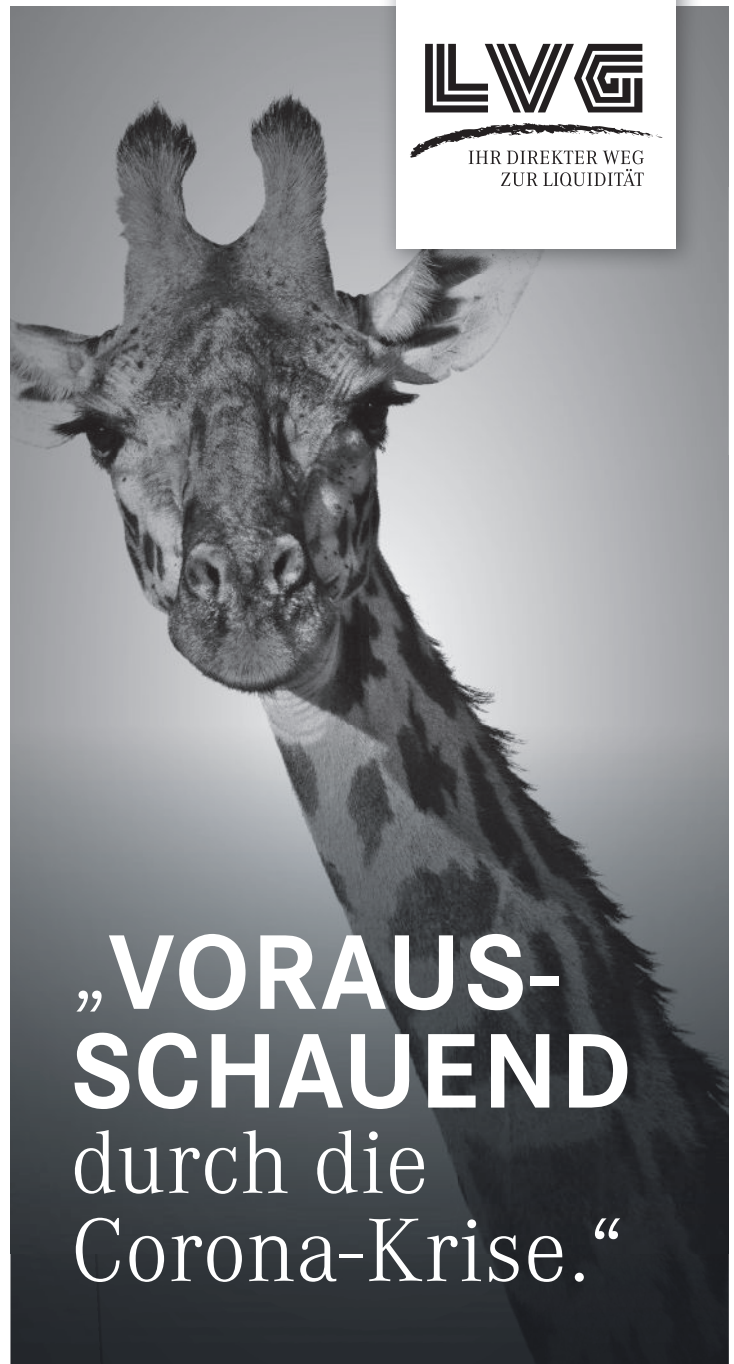
2b

„Probezeit“ kann dann dieser Prototyp in die definitive prothetische Versorgung überführt werden.

Circa vier Wochen nach der Initialbehandlung mit der Schiene haben wir das 3D-Wax-up-Modell mit einem durchsichtigen Silikon (Memosil 2, Kulzer) ausgeblockt und mit einer 0,5mm dicken Duran-Folie (Duran 0,5x120mm, SCHEU-DENTAL) tiefgezogen. Der so gewonnene Silikon-schlüssel wurde anprobiert und anschließend mit selbst-härtendem provisorischem Kompositmaterial (Protemp 4, A2; 3M, USA) befüllt und auf die Zähne eingebracht. Nach dem Härten wurden die Überschüsse entfernt und eine erste Evaluierung der Ästhetik und Überprüfung der neu eingestellten Okklusion durchgeführt und korrigiert (Abb. 2d und e).

Dieses „Kurzzeit-Mock-up“ ist nicht stabil genug, um einen längerfristigen Probelauf zu bestehen. Deshalb wurden nach der Zustimmung des Patienten zu diesem ersten Prototypen erneut beide Kiefer intraoral gescannt und die neue Kieferrelation registriert. Als nächstes erfolgte die fraktionierte Präparation aller vier Quadranten durch das Mock-up hindurch. Der Vorteil dabei ist, dass man sehr minimalistisch präparieren kann, weil vertikal genügend Platz für die endgültige Restauration vorhanden ist. Nach der Präparation wurden Ober- und Unterkiefer erneut intraoral eingescannt (Abb. 3a und b).

Die Dateien vor und nach dem Scan wurden dann anschließend in der Laborsoftware überlagert, sodass präzise Informationen zur Herstellung des „Langzeit-Mock-ups“ gewonnen wurden. Diese Daten wurden anschließend als STL-Datei an ein CAM-Fräsggerät (Sirona inLab MC X5, Sirona) übertragen. Dort wurden insgesamt 28 einzelne Provisorien (Telio CAD A2, Ivoclar Vivadent, Liechtenstein) aus zwei Ronden als „Langzeit-Mock-up“ herausgefräst. Die Werkstücke wurden dann anschließend nach Abstrahlung und Hochglanzpolitur provisorisch auf alle Zähne aufgebracht. Dabei wurde jeweils nur mit einem Punkt selektiv geätzt, adhäsiv konditioniert und verklebt, damit die Versorgung später problemlos entfernt werden kann (Abb. 3c und d).


LVG

 IHR DIREKTER WEG
ZUR LIQUIDITÄT

„VORAUSSCHAUEND durch die Corona-Krise.“

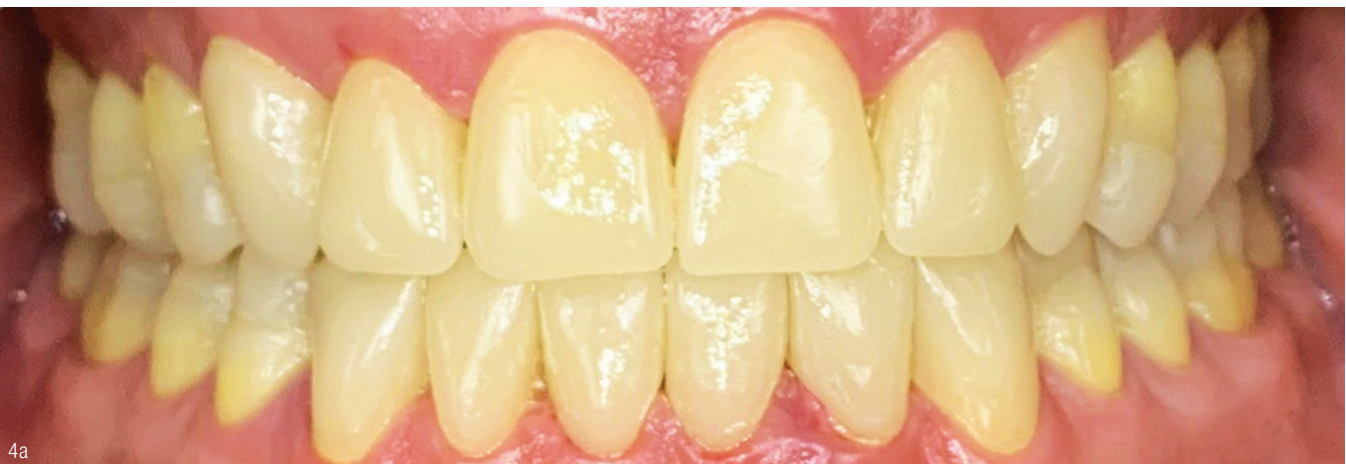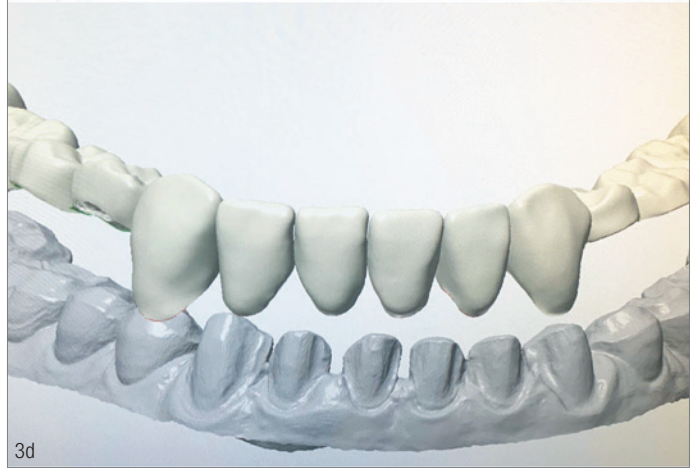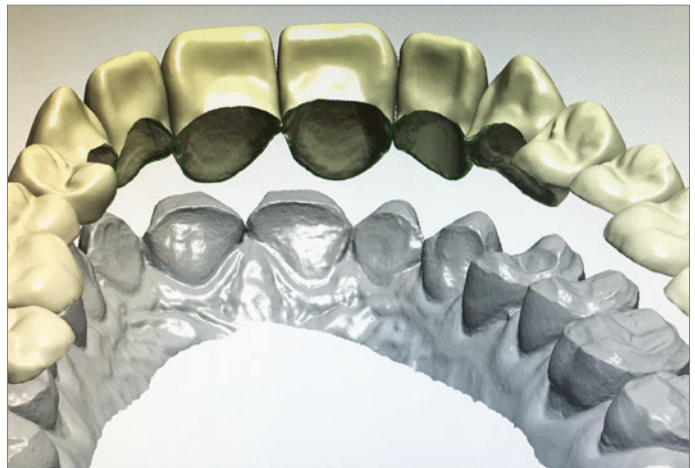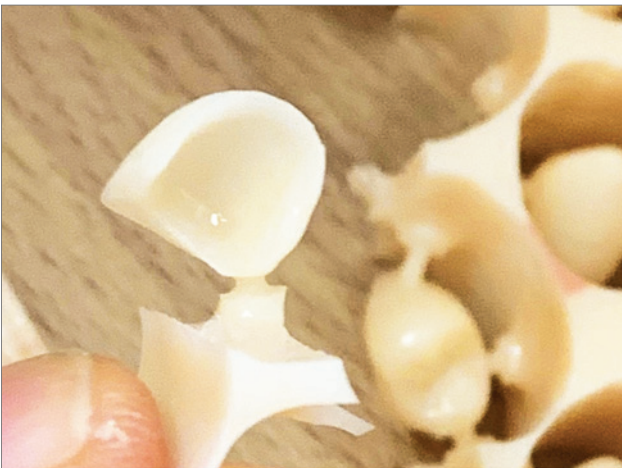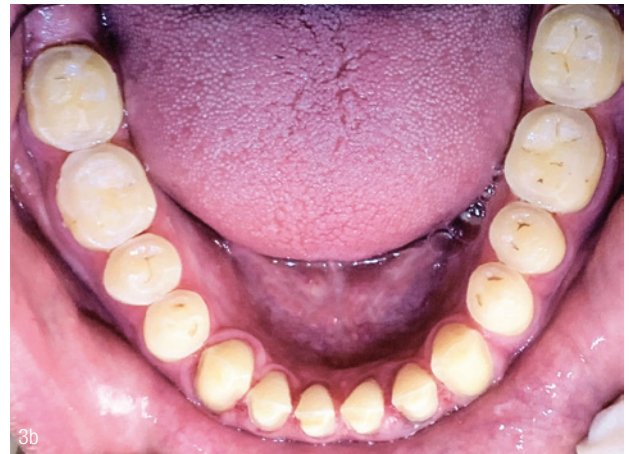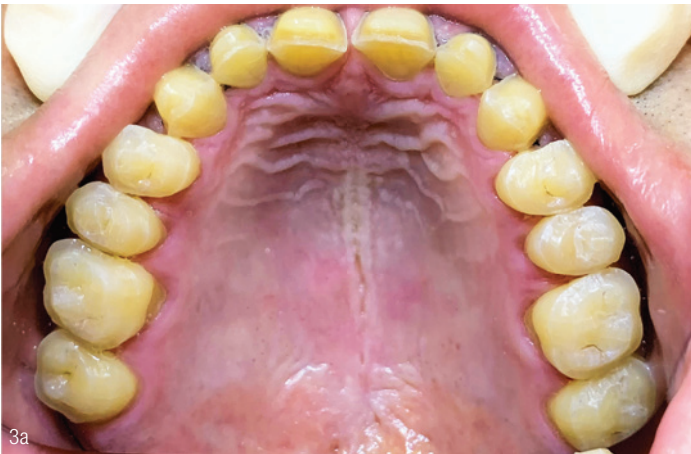Mit dem feinen Gespür für sensible Kundenbeziehungen und dem Know-how von über 35 Jahren haben wir den Weitblick für kompetente Finanzierungsdienstleistungen – und bieten Ihnen zuverlässig Schutz vor Forderungsausfällen und Liquiditätsengpässen, auch und besonders in schwierigen Zeiten.

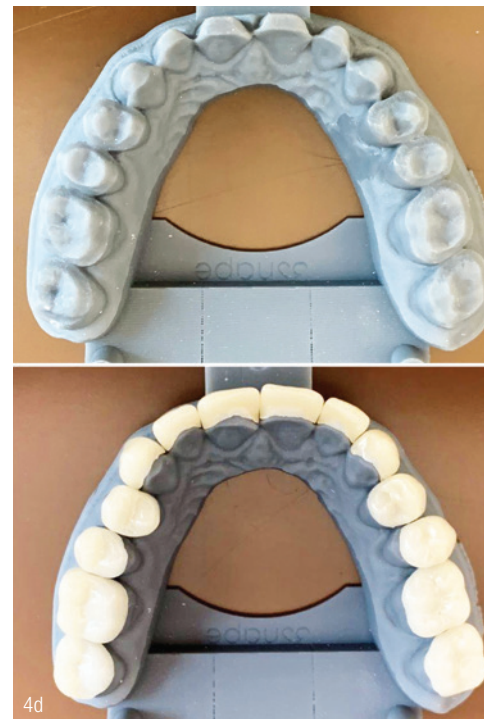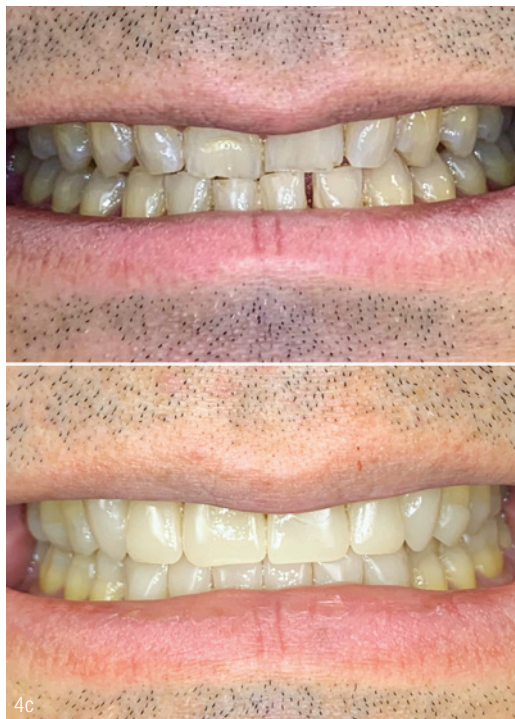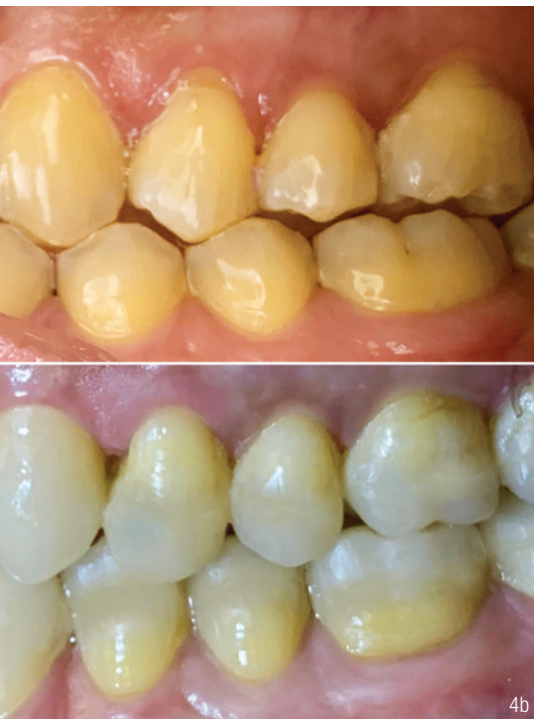Schaffen Sie sich und Ihren Kunden mit der LVG finanzielle Freiräume. Und setzen Sie hierfür auf unsere Kompetenz, der bereits viele Labore vertrauen.

L.V.G.
Labor-Verrechnungs-
Gesellschaft mbH
Hauptstraße 20 / 70563 Stuttgart
T 0711 66 67 10 / F 0711 61 77 62
kontakt@lvg.de


www.lvg.de

TECHNIK





In den darauffolgenden Wochen wurde in regelmäßigen Kontrollen der Zustand des Langzeit-Mock-ups überprüft. Immer wieder wurde nach Bedarf selektiv eingeschliffen bzw. Komposit aufgetragen, bis der Patient mit dem Komfort und der Optik vollends zufrieden war. Nach dreimonatiger Tragedauer wurden beide Kiefer erneut intraoral gescannt und mit dem Scan der Präparation in der Laborsoftware überlagert. Darauf basierend wurden monolytisch gefertigte Veneers und Table Tops aus Lithiumdisilikat (IPS e.max HT A2 CAD, Ivoclar Vivadent, Liechtenstein) im CAM-Verfahren gefräst, die exakt den Dimensionen des Langzeit-Mock-ups entsprachen. Nach der Ausarbeitung und einem Glanzbrand (Programat P500, Ivoclar Vivadent, Liechtenstein) wurde diese definitive Versorgung dann quadrantenweise nach und nach mit einem Adhäsivsystem (Variolink Veneer DC Adhese Universal, Ivoclar Vivadent, Liechtenstein) unter relativer Trockenlegung eingegliedert, finiert und poliert (Abb. 4a–e).

Schlusswort

Der digitale standardisierte Workflow stellt bereits in der Planungsphase ein diagnostisches Instrument dar, mit dem man sehr früh einen Ausblick auf die endgültige Arbeit erhält. Durch die Visualisierungsmöglichkeiten kann zudem die Kommunikation mit dem Patienten, aber auch mit dem Labor deutlich verbessert werden. Die im CAD/CAM-Verfahren produzierten Wax-up-Modelle, Provisorien und monolithische Arbeiten sind immer wieder reproduzierbar, weisen hohe Qualitätsstandards auf, sind sehr effizient und somit auch sicher. Im Mittelpunkt steht jedoch die Zufriedenheit des Patienten. So trug unter anderem die Verbesserung der Okklusion, Ästhetik und Digestion in unserem Fall maßgeblich zur Steigerung der Lebensqualität des Patienten bei, der zudem noch von der neuen Technologie begeistert war.

Danksagung

Mein Dank gilt Herrn Nils B. Wagner – Zahntechnikermeister in meiner Praxis – für seinen hingebungsvollen Einsatz und Herrn Wladimir Knjasev Hightech-Spezialist von der Firma GERL., der uns bei allen Hardware- und Software-Fragen immer schnell und professionell beraten hat. Er sorgte dafür, dass wir bereits kurze Zeit nach dem Erwerb der CAD/CAM-Anlage eine feste Routine im Umgang mit der neuen Technologie erlernten und somit auch komplexere Fälle, wie den hier beschriebenen, zur Zufriedenheit aller Beteiligten lösen konnten. Mein Dank gilt auch Herrn Armin Herrchen, Regionalleiter bei Altschul Dental, für seine Koordinationsarbeit, ohne die ein solches Projekt hätte nicht stattfinden können.

INFORMATION ///

Dr. med. dent. Emil E. Krumholz

Hochstraße 47
60313 Frankfurt am Main
Tel.: 069 281976
praxis@dr-krumholz.de
www.dr-krumholz.de

Infos zum Autor

